



Aislamiento e identificación de *Trichophyton verrucosum* en bovinos del centro de México

Carolina Segundo Zaragoza^{1*}

0000-0001-7301-1024

†Roberto A. Cervantes Olivares²

0000-0003-4410-2394

Eduardo Posadas Manzano³

0000-0002-6629-2136

Gilberto Chávez Gris¹

0000-0003-1123-1878

Edith Maldonado Castro¹

0000-0002-3793-4646

Allan A. Páez Trejo¹

0000-0003-4490-7811

Nicolás Sastré Calderón²

0000-0001-8780-5730

¹Centro de Enseñanza, Investigación y Extensión en Producción Animal en Altiplano. FMVZ-UNAM

²Departamento de Microbiología e Inmunología. FMVZ-UNAM

³Departamento de Medicina y Zootecnia de Rumiantes. FMVZ-UNAM

* Autora para correspondencia:

Correo electrónico:

c_segund@yahoo.com.mx

Recibido: 2020-07-24

Aceptado: 2022-04-24

Publicado: 2022-05-26

Información y declaraciones adicionales en la página 13

© Derechos de autor:

Carolina Segundo Zaragoza et al. 2022

acceso abierto



Distribuido bajo una Licencia Creative Commons Atribución 4.0 Internacional (CC-BY 4.0)

Resumen

Descripción de los casos. Se estudiaron 23 muestras de pelos y escamas de ganado bovino Limousin, Holstein y brangus con lesiones sugestivas a dermatomicosis, en las que se identificó *T. verrucosum*. Las muestras con lesiones se recolectaron de tres sitios: Tequisquiapan, Puebla y la Ciudad de México.

Hallazgos clínicos e interpretación. Los animales presentaron lesiones alopécicas, circulares y con prurito en ojos, cara, cuello y dorso. La evolución y las características de las lesiones fueron compatibles con hongos dermatofitos.

Tratamiento y evolución. Las lesiones de los animales de Tequisquiapan se lavaron con agua y jabón, se les aplicó una solución yodada, vitaminas A, D y E, y difenhidraina. Mientras las de los bovinos de Puebla y la Cd. de México se lavaron con una mezcla de ácidos orgánicos, biocidas orgánicos, compuestos peroxigenados y surfactantes, y se les aplicaron vitaminas A, D y E. Todos los animales mejoraron a los 20 días del tratamiento.

Pruebas de laboratorio. A las muestras clínicas se les observó directamente con hidróxido de potasio (KOH) y se les cultivó en agar Mycosel adicionado con tiamina. La identificación de *T. verrucosum* se confirmó por la observación de microconidios, macroconidios y cadenas de clamidoconidios. El estudio histopatológico se realizó con la piel de las lesiones, se tiñeron los cortes con hematoxilina-eosina (HE) y ácido peryódico de Schiff (PAS).

Relevancia clínica. La dermatomicosis es una micosis de carácter zoonótico, lo que representa un importante problema de salud pública y animal, debido al riesgo de contagio de animales sanos y del personal involucrado en su atención y manejo.

Palabras clave: Micología; Tiña; Dermatitis; Lesiones cutáneas; Dermatomicosis.

Una forma de citar este artículo:

Segundo C, Cervantes R, Posadas E, Chávez G, Maldonado E, Páez A, Sastré N. Aislamiento e identificación de *Trichophyton verrucosum* en bovinos del centro de México. Clínica veterinaria: abordaje diagnóstico y terapéutico. 2022;8:e61202281. doi: 10.22201/fmvz23958766e.2022.8.61.

Isolation and identification of *Trichophyton verrucosum* in cattle from central Mexico

Abstract

Cases description. Twenty-three samples of hair and scales from Limousin, Holstein and brangus cattle with lesions suggestive of dermatomycosis were studied, in which *T. verrucosum* was identified. The samples with lesions were collected from three sites: Tequisquiapan, Puebla and Mexico City.

Clinical findings and interpretation. The animals presented alopecic, circular and itchy lesions in the eyes, face, neck and back. The evolution and characteristics of the lesions were compatible with dermatophyte fungi.

Treatment and evolution. The lesions of the Tequisquiapan animals were washed with soap and water, an iodized solution, vitamins A, D and E, and diphenhydramine were applied. While those of cattle from Puebla and Mexico City were washed with a mixture of organic acids, organic biocides, peroxygen compounds and surfactants, and vitamins A, D and E were applied. All animals improved 20 days after treatment.

Lab tests. Clinical samples were directly observed with potassium hydroxide and cultured on mycosel agar alone and mycosel agar added with thiamine and inositol. The identification of *T. verrucosum* was confirmed by the observation of microconidia, macroconidia and chains of chlamydoconidia. The histopathological study was performed with the skin of the lesions, the sections were stained with hematoxylin-eosin and Schiff's periodic acid.

Clinical relevance. Dermatomycosis is a zoonotic mycosis, which represents an important public and animal health problem, due to the risk of contagion of healthy animals and the personnel involved in their care and management.

Keywords: Mycology; Ringworm; Dermatitis; Skin lesions; Dermatomycosis.

Descripción de los casos

Se analizaron 23 bovinos con lesiones sugestivas a dermatomicosis (Figuras 1a y b). De los 23 bovinos, siete correspondieron a machos Limousin de ocho meses de edad, cuatro machos Holstein de 20 meses de edad, y 12 hembras brangus de entre 14 y 20 meses de edad. Cuatro bovinos provenían de la delegación Cuajimalpa en la Cd. de México, siete de Tequisquiapan, Qro., y 12 de Hueytamalco, Puebla. En Tequisquiapan, la temperatura promedio anual es de 17.5°C, con una precipitación de 388.42 mm. La temporada más fría es de noviembre a enero, y la más calurosa, de abril a junio. Los animales afectados permanecieron estabulados en corrales con piso de tierra (Figura 2a).

Los animales recibían una dieta con base en 40% de heno de alfalfa y pasto (*Medicago sativa* y *Festuca arundinace*), 53% de ensilado de maíz, 5% de concentrado comercial con 14% de proteína cruda y 2% de sales minerales. En Puebla, el clima va de templado a húmedo, la temperatura media del mes más frío es de 18°C y, el del más caluroso –mayo–, 27°C, con un régimen de lluvias de verano con invierno seco. El 70% de lluvia anual cae de mayo a octubre. Los animales se encontraban en pastoreo intensivo de praderas compuestas por leguminosas y gramíneas. En todos los casos el ganado tuvo libre acceso a bebederos (Figura 2b).

Las lesiones en los animales se presentaron de enero a abril. Se obtuvieron muestras de piel y pelo mediante la técnica de Mackenzie. En esta técnica, con un cepillo de dientes limpio, se cepillan con suavidad las zonas de las lesiones, y se colectan las escamas y los pelos en sobres de papel incluyendo el cepillo (Figura 3). Se registraron los datos del animal tales como: identificación, sexo, raza, edad y sistema de alimentación. Las muestras fueron remitidas dentro de las primeras 72 h posteriores a su colección, a temperatura ambiente, al laboratorio de Micología del Departamento de Microbiología e Inmunología.


Para su procesamiento, la muestra de piel se envió al laboratorio de Patología de la Unidad de Servicios de Diagnóstico y Constatación del Centro de Enseñanza, Investigación y Extensión en Producción Animal en Altiplano (CEIEPAA), ambos pertenecientes a la Facultad de Medicina Veterinaria y Zootecnia.

Hallazgos clínicos e interpretación

Los animales presentaron alrededor de los ojos, lesiones alopecias circulares de hasta 2 cm de diámetro bien delimitadas, de color grisáceo. En dos a tres semanas, las lesiones alcanzaron su mayor diámetro, se diseminaron por toda la cara, el cuello y el dorso, y aumentó el prurito en los animales. De acuerdo con la evolución y las características de las lesiones, se sospechó de dermatomicosis por hongos dermatofitos.

Tratamiento y evolución

Se realizaron diferentes tratamientos de acuerdo con el criterio de cada médico responsable de los casos. Los siete bovinos de Tequisquiapan fueron aislados temporalmente para evitar que contagiaran a los animales sanos. Las zonas de lesión fueron lavadas a diario con agua y jabón, y después se les aplicó una solución yodada



Figuras 1a y b. Lesiones circulares, alopécicas y costras de diversos diámetros en la cabeza, el cuello y el dorso de los animales con sospecha de dermatofitosis.



Figura 2. Condiciones de los establos de los animales muestreados: **a)** bovinos Limousin estabulados en corrales de piso de tierra, y alimentación en su mayoría de heno de alfalfa y pasto (*Medicago sativa* y *Festuca arundinace*), y ensilado de maíz. **b)** bovinos brangus rojos en pastoreo intensivo de praderas compuestas por leguminosas y gramíneas.



Figura 3. Colección de muestras de lesiones alopécicas y circulares mediante la técnica de cepillado de Mackenzie. Las escamas y pelos obtenidos se depositan en un sobre de papel junto con el cepillo.

(lugol). Se administró una dosis única de 2 mL IM de vitaminas A, D y E, y difenhidraina a 1.1 mg/kg IM cada 24 h durante cuatro días. Los lavados se continuaron hasta la recuperación total de las lesiones, esto fue tres y media semanas después del primer tratamiento. Se ha utilizado yodo en diversas presentaciones farmacéuticas como tintura, pomada y diferentes diluciones para tratar lesiones cutáneas en bovinos: los resultados han sido positivos en la clínica de animales infectados con *T. verrucosum*.¹⁻³

A los bovinos de Puebla y la Cd. de México se les dieron tres baños por aspersión con una mezcla de ácidos orgánicos, biocidas orgánicos, compuestos peroxigenados y surfactantes a 10 g en dos litros de agua con un intervalo de ocho días, así como la aplicación de 5 mL IM de vitaminas A, D y E en el mismo intervalo. Ocho días después de la primera aplicación del tratamiento, los animales mostraron mejoría en las lesiones, y a los 20 días, se recuperaron satisfactoriamente.

Pruebas de laboratorio

A las muestras remitidas al laboratorio de Micología del Departamento de Microbiología e Inmunología de la FMVZ, se les examinó directamente con KOH al 20%. Para el cultivo se utilizaron dos medios de primoaislamiento: a) agar Mycosel (Bioxon®) y b) agar Mycosel adicionado con tiamina (0.0002 mg/m) e inositol (0.05 mg/mL). Las placas se incubaron a 30°C y 37°C revisándose los cultivos periódicamente por tres semanas.

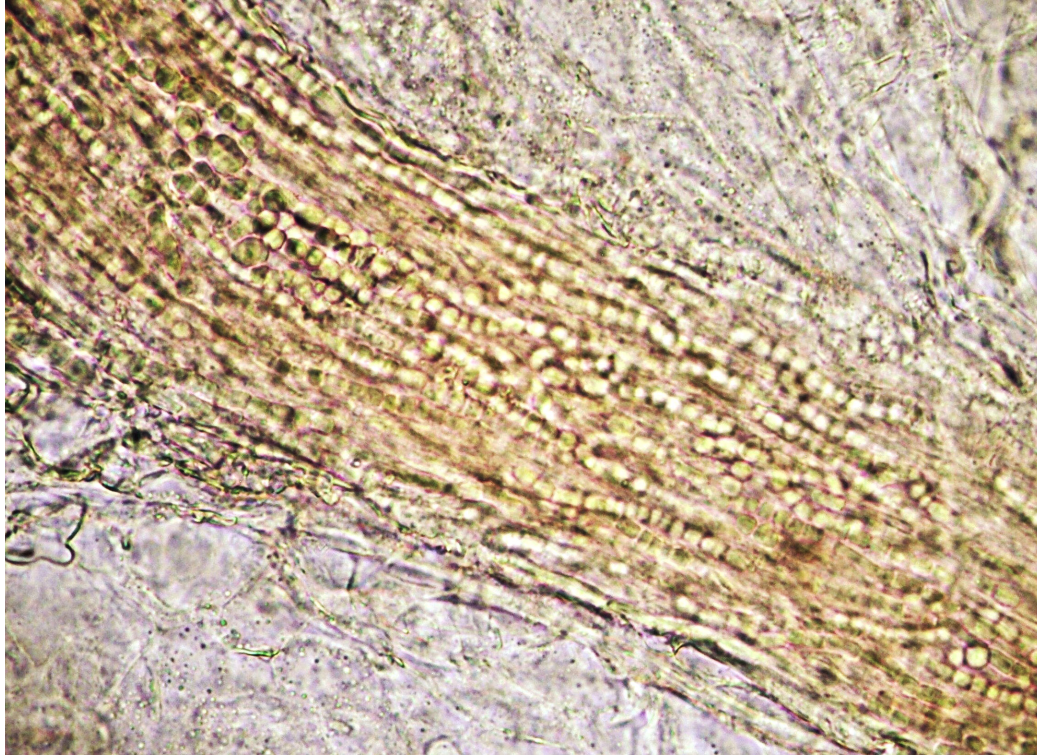


Figura 4. Observación directa con KOH al 20%. A lo largo del pelo se observa la invasión ectotrix de las cadenas de arthroconidios (40×).

Después del desarrollo micótico, a las colonias sospechosas, se les tiñó con azul de lactofenol para la observación microscópica de las estructuras micóticas necesarias en la identificación del hongo involucrado. En el caso del estudio histopatológico, se remitieron dos secciones de piel de las lesiones circulares, alopécicas e hiperqueratósicas de aproximadamente 2 cm de diámetro. Las muestras se fijaron en formol al 10% y se realizaron cortes de cuatro micrómetros de espesor para ser teñidos con hematoxilina-eosina y ácido peryódico de Schiff.

Los animales muestreados presentaron lesiones principalmente en la cabeza, el cuello y, en algunos casos, en el dorso y el perineo. En el examen directo con KOH al 20%, en el 56.52% (13/23) de las muestras se observaron abundantes arthroconidios en los pelos [parasitación ectotrix] (Figura 4).

En el 95.65% (22/23) de las muestras trabajadas se aisló a *T. verrucosum* (Cuadro 1). En los dos medios de cultivo utilizados, las colonias se desarrollaron después de tres semanas de incubación a 37°C con apariencia vellosa y con bordes estrellados de color blanco a crema (Figura 5).

En el examen microscópico de las colonias obtenidas, se observó una gran cantidad de hifas septadas, microconidios piriformes (Figura 6), macroconidios en forma de "barca" con dos a cuatro septos (Figura 7) y los clamidoconidios referidos como "cadenas de perlas" (Figura 8). Estas últimas de valor diagnóstico en la identificación de *T. verrucosum*.

En el examen histopatológico de la piel, la epidermis tenía hiperplasia con proyecciones hacia la dermis, espongirosis e hiperqueratosis, y en estratos superficiales, se apreciaron estructuras esféricas de unos dos micrómetros compatibles con *Trichophyton verrucosum*.

Cuadro 1. Resultados del examen directo con KOH al 20% y aislamiento de *T. verrucosum* a partir de las muestras de piel de bovinos

Raza/Estado de procedencia	Edad (meses)	No. de muestras n = 23	Examen directo con KOH al 20%	Aislamiento e identificación de <i>T. verrucosum</i>
Limousin/ Querétaro	8	7	+	+
Brangus/ Puebla	14 a 16	1	+	+
		9	-	+
		1	-	-
	20	1	+	+
Holstein/ Cd. de México	20	4	+	+
Total	—	23	13/23	22/23



Figura 5. Desarrollo de *T. verrucosum* en agar Mycosel. Las colonias de este dermatofito se observan de color blanco, vellosas y estrelladas después de la incubación a 37°C por 21 días.

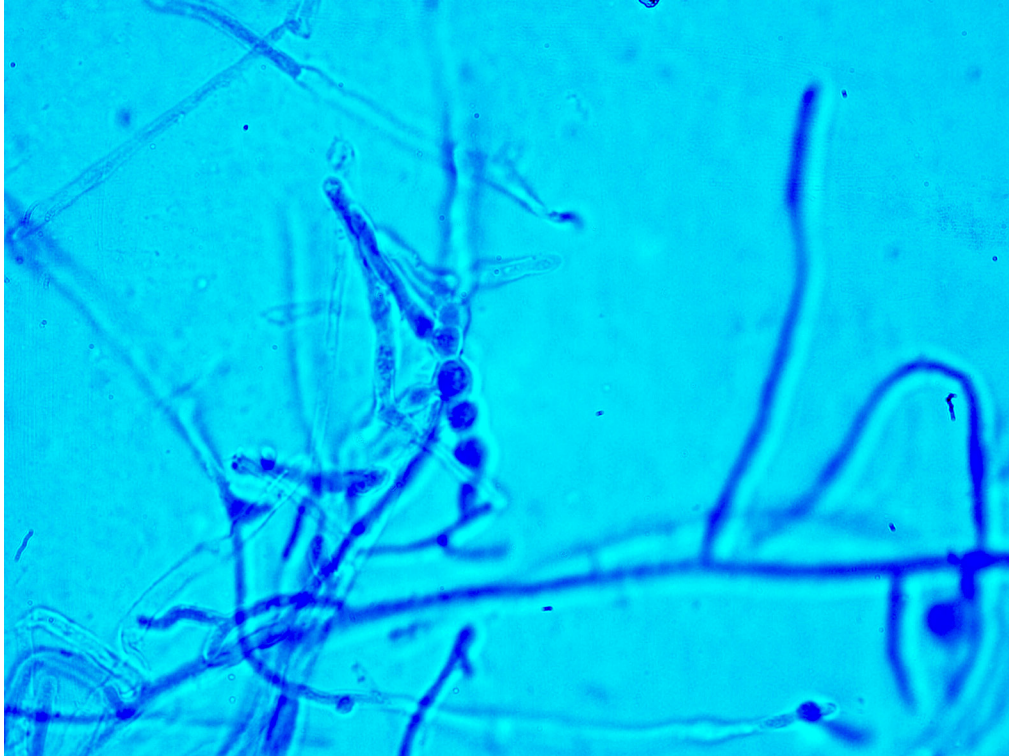


Figura 6. Microconidios piriformes de *T. verrucosum* teñidos con azul de lactofenol (40x).




Figura 7. Macroconidios de *T. verrucosum* teñidos con azul de lactofenol (40x).

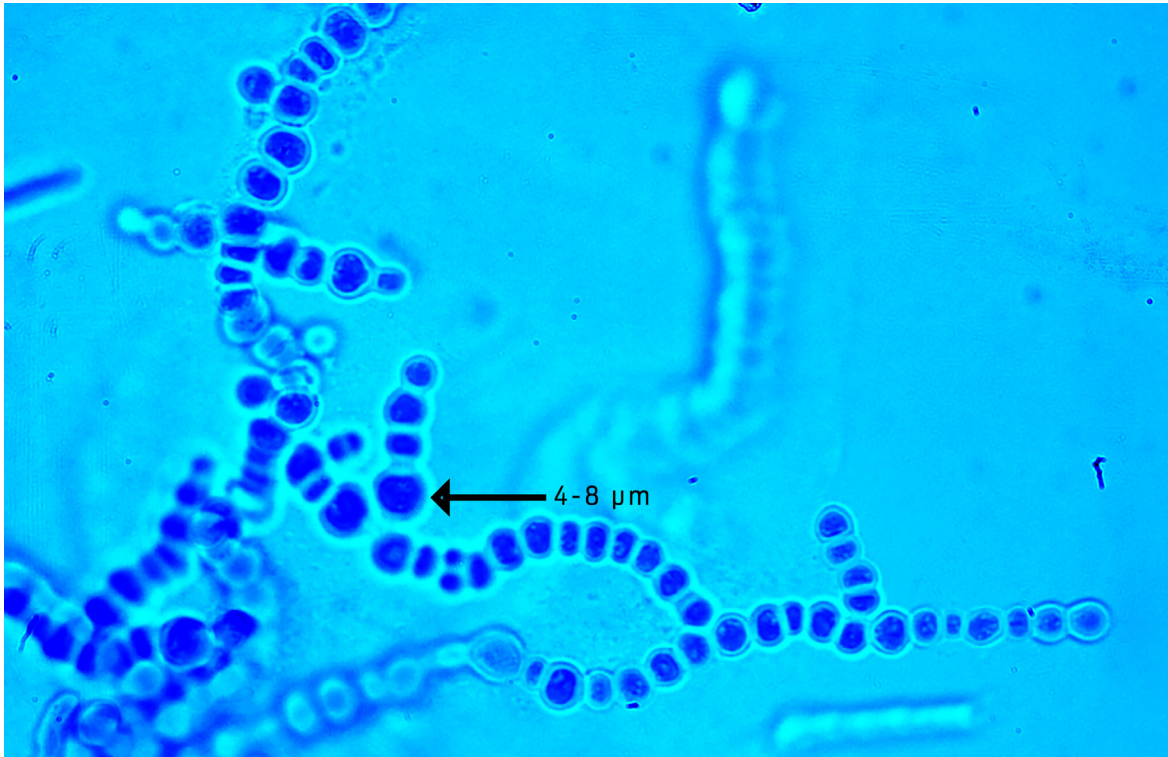


Figura 8. Cadenas de clamidoconidios de *T. verrucosum* teñidas con azul de lactofenol (40x).

En la dermis superficial había infiltrado mixto caracterizado por linfocitos, células plasmáticas, así como algunos eosinófilos en cantidad de moderada a grave (Figura 9a). Asimismo, en la dermis se apreció atrofia de folículos pilosos con estructuras del folículo piloso (Figura 9b). El diagnóstico final fue dermatitis superficial mixta de moderada a grave con atrofia folicular asociada a *Trichophyton verrucosum*.

Discusión y relevancia clínica

Se identificó *T. verrucosum* en un 95.65% de los casos, lo cual concuerda con lo reportado por Agnetii y colaboradores,⁴ en Italia (2014), quienes aislaron este dermatofito en el 98.9% de sus casos clínicos, y Shams y colaboradores⁵ (2009), además de *T. verrucosum* reportaron a *T. mentagrophytes*.

La edad de afección de la dermatofitosis de los animales del presente análisis fue de ocho meses en el 31.81% (7/22), lo que difiere de otros estudios con animales jóvenes, como el de Shams y colaboradores,⁵ quienes en su estudio realizado en Irán, reportan una incidencia de 57.74% de *T. verrucosum* en animales de entre tres y seis meses de edad, seguido de animales de siete a doce meses (11.55%), mientras que Dalis y colaboradores⁶ (2014) también reportan una alta incidencia de *T. verrucosum* con un 85.71% de casos en animales de entre cuatro y ocho meses de edad. Asimismo, Dalis y colaboradores⁶ consideran que además de la juventud de los animales y de su sistema inmune aún inmaduro, el pH de su piel también juega un papel importante en el establecimiento de hongos patógenos.

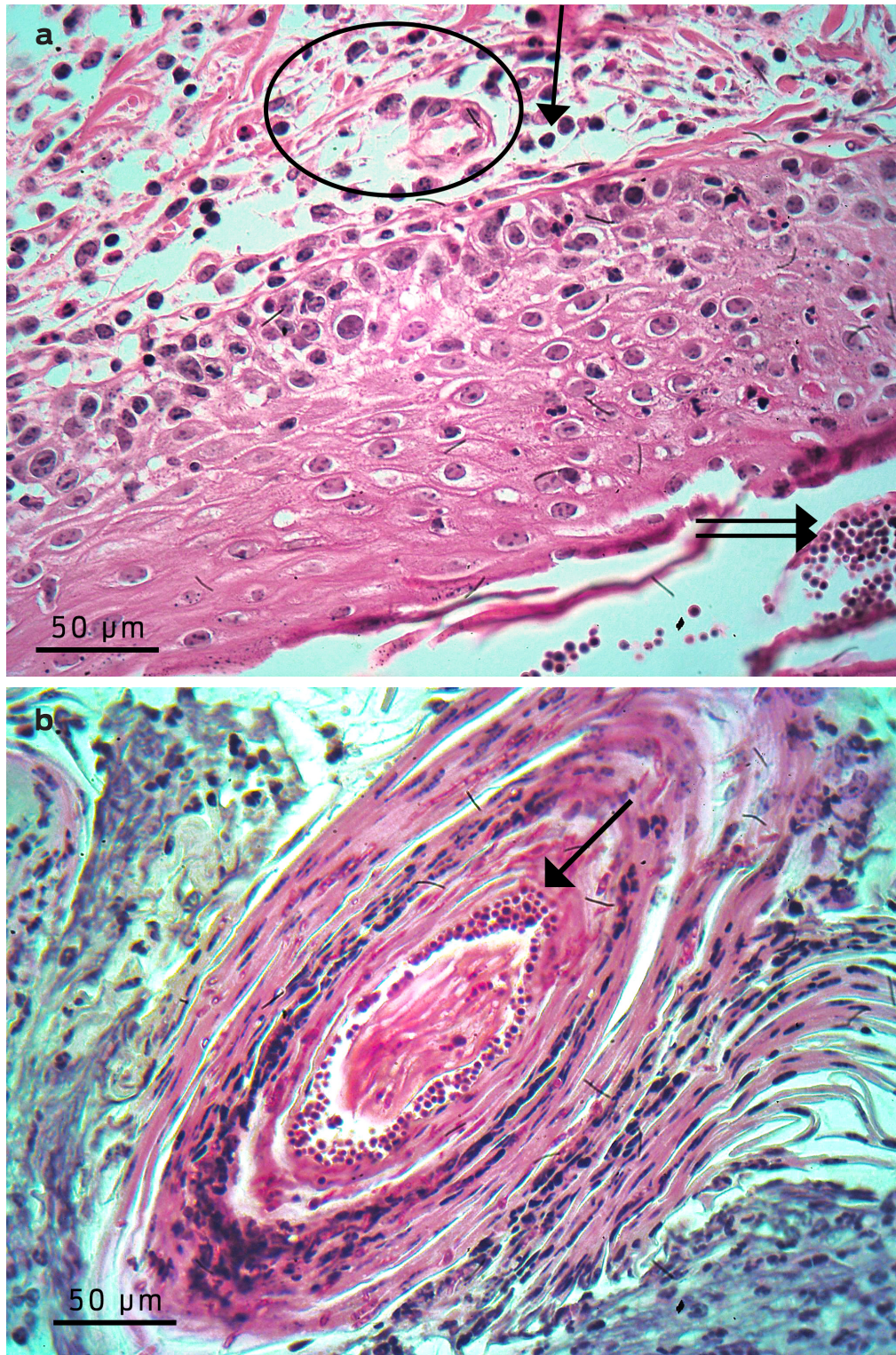


Figura 9. a) Tinción de HE. Dermis superficial con filtrado mixto moderado a base de polimorfonucleares y mononucleares (flecha); donde la epidermis exhibe moderada espongiosis (óvalo). También se aprecian numerosas estructuras esféricas compatibles con microconidios (doble flecha) en la superficie de la epidermis 40x. b) Tinción de PAS. Fólculo piloso que muestra numerosas estructuras compatibles con microconidios 40x.

En esta investigación, la dermatofitosis se presentó en el 72.72% (16/22) de los bovinos entre los 14 y 20 meses de edad. Hameed y colaboradores⁷ en Pakistán solo aislaron en un 0.43% a este dermatofito en bovinos adultos con lesiones en piel. Mientras que Mahendra³ (2017) reportó un brote de *T. verrucosum* en India en bovinos de cuatro años de edad. Esto indica que este dermatofito es el principal hongo causante de afecciones en la piel del ganado bovino. Es factible que este dermatofito en animales adultos se deba a procesos de inmunosupresión asociados con una mala nutrición o una alimentación deficiente como también puede ocurrir en animales jóvenes.

En este estudio realizado en tres lugares del centro de México, a partir de muestras de piel y pelo de animales con sospecha de dermatofitosis, *T. verrucosum* se aisló en la mayoría de los casos (95.65%) en contraste con el examen directo con KOH, donde el porcentaje de estructuras micóticas solo fue posible en el 56.52% de los casos. En este sentido es recomendable realizar el aislamiento para confirmar los casos en los cuales el KOH no muestra estructuras compatibles con dermatofitos, además de que el aislamiento permite identificar el género y la especie del dermatofito involucrado. La identificación de género y especie de *T. verrucosum*, se realizó debido al desarrollo de los microconidios, macroconidios y, en particular, a los clamidoconidios conocidos como arreglo de "cadena de perlas", que coincide con la descripción de los aislados de *T. verrucosum* de Dalis (2014).⁶

Las dermatomicosis en el ganado dedicado a la producción de leche y carne representan importantes pérdidas económicas; aunado a esto, los bovinos jóvenes destinados para la venta no alcanzan el peso ideal en el tiempo esperado.⁸ La industria dedicada a la fabricación de artículos de piel, también se ve afectada por las tiñas en bovinos. Sin embargo, la mayor relevancia de esta micosis en animales es su carácter zoonótico, representa un importante problema de salud pública y animal debido al riesgo de contagio de animales sanos y de personal involucrado en su atención y manejo.⁹

En México no se conoce o no ha sido reportada la incidencia de dermatomicosis por *T. verrucosum*, lo que hace necesario realizar más estudios que incluyan las pruebas moleculares para la identificación del agente en otras regiones del país; su finalidad será establecer medidas preventivas que salvaguarden la salud de todo animal e incluya la disminución de pérdidas económicas.

Financiamiento

Este análisis fue financiado por el Programa de Apoyo a Proyectos de Innovación y Mejoramiento de la Enseñanza. PAPIIME-DGAPA-UNAM PE 206819.

Agradecimientos

Los autores agradecen a los productores que permitieron la obtención de las muestras de piel y pelo de los bovinos.

Conflictos de interés

Los autores declaran que no hay conflicto de intereses para la publicación de esta investigación.

Contribución de los autores

Carolina Segundo Zaragoza. Caracterización micológica, escritura, revisión y corrección del manuscrito.

Roberto A. Cervantes Olivares. Aislamiento e identificación micológica. Revisión y corrección del manuscrito.

Nicolás Sastré Calderón. Aislamiento e identificación micológica. Revisión y corrección del manuscrito.

Allan Arturo Páez Trejo. Clínico a cargo de los casos de Tequisquiapan, toma de muestras, descripción de hallazgos clínicos y tratamiento. Revisión y corrección del manuscrito.

Eduardo Posadas Manzano. Clínico a cargo de los casos de Puebla y Veracruz, toma de muestras, descripción de hallazgos clínicos y tratamiento. Revisión y corrección del manuscrito.

Gilberto Chávez Gris. Diagnóstico histopatológico, escritura de la parte histopatológica. Revisión y corrección del manuscrito.

Edith Maldonado Castro. Diagnóstico histopatológico. Revisión y corrección del manuscrito.

Referencias

1. Pandley VS. Effect of thianbendazole and tincture of iodine on cattle ringworm caused by *Trichophyton verrucosum*. Trop. Anim Health Prod. 1979;11(3):175-8.
2. Antúnez G, Rodríguez Y, Ramírez W. Dermatofitosis bovina: su prevención y tratamiento. REDVET. Revista Electrónica Veterinaria. 2012;13(3).
3. Mahendra P. Dermatophytosis in an adult cattle due to *Trichophyton verrucosum*. Anim Husb Dairy Vet Sci. 2017;1(1):1-3. doi: 10.15761/AHDVS.1000106.
4. Agnetti F, Righi C, Scoccia E, Felici A, Crotti S, Moretta Y, Moretti A, Maresca C, Troiani L, Papini M. *Trichophyton verrucosum* infection in cattle farms of Umbria (Central Italy) and transmission to humans. Mycoses. 2014;57:400-405.
5. Shams GM, Mosleh TF, Ranjbar BS, Razzaghi AM. An epidemiological survey on cattle ringworm in major dairy farms of Mashhad city, Eastern Iran. Iran J. Microbiol. 2009;1(3):31-36.
6. Dalis JS, Kazeem HM, Kwaga JKP, Kwanashie CN. An outbreak of ringworm caused by *Trichophyton verrucosum* in a group of calves in Vom, Nigeria. Afr. J. Microbiol. 2014;8(8):783-787.
7. Hameed K, Riaz Ch F, Ali NM, Saqlan NSM, Gräser Y, Kupsch C, Pasquetti M, Rossi L, Molinar MAR, Tizzani P, Chiavassa E, Peano A. *Trichophyton verruco-*

- sum* infection in livestock in the Chitral district of Pakistan. J Infect Dev Ctries. 2017;11(4):326-333. doi: 10.3855/jidc.7925.
8. Wabacha JK, Gitau GK, Bebola LC, Bwanga WZM. Occurrence of dermatomycosis (ringworm) due to *Trichophyton verrucosum* in dairy calves and its spread to animal attendants. JI S. Afr.vet.Ass. 1998;69(4):172-173.
 9. Potkonjak AS, Lako BL, Vračar V, Jovanović MA, Čanak GJ, Suvajdžić ĐD, Milanov D. The occurrence of trichophytosis among people and cattle on a farm in Vojvodina, Serbia. Jour. Nat. Sci, Matica Srpska Novi Sad. 2013;124:281-286.